



# CITOKINSKA OLUJA

**Prof dr Besim Prnjavorac**

Respiratorno udruženje u Bosni i Hercegovini

## **Postavke bazične imunologije u COVID 19 infekciji**

- **Promjene u inflamiranom tkivu pluća umnogome se razlikuju od standardno usvojenih saznanja o virusnim infekcijama pluća.**
- **Generalno je prihvaćen stav da se virusne infekcije pluća pretežno manifestiraju kao intersticijska pneumonija.**
- **Kod COVID19 glavno mjesto patoloških zbivanja su alveole, potom krvne žile**

# GLAVNE ZNAČAJKE INFLAMATORNOG PROCESA KOD COVID-19

- **Opći upalni sindrom**
- **Citokinska oluja**
  - **IL-6** unutar nekoliko sati značajno mijenja koncentraciju, u našem materijalu maksimalno do 2600 pg/L (referentna vrijednost proizvođača 2-7 pg/L)
  - **IL-1** (standardni parametar „akutne faze odgovora“) „varijabilnost“ u porastu (nv. Becton Dickinson 4,85-5,25 pg/mL, značajno uži raspon)
  - **TNF- $\alpha$**  – velika varijabilnost u odgovoru,
  - **TGF- $\beta$**  – za sada malo radova koji obrađuju ovaj citokin u COVID-19. (aktivnost citokina stimulira fibrozu)
  - **IL-8** – kemotaktičko djelovanje pretežno
  
  - **NAPOMENA:** Interleukini uglavnom i nemaju standardizirane referentne vrijednosti usvojene od međunarodnih regulatornih tijela, ni od FDA (Food and drug Adm.) ni od EMA (Eur Med Agency). Uglavnom se navode ref. vrijednosti proizvođača kitova, ili u značajnim studijama se odredi prosječna vrijednost kod „uslovno zdravih“ u populacijama gdje se vrši studija.

# LOKALNI UPALNI SINDROM

## Inflamacija ili proteoliza kao dominantan proces

- U ranoj fazi bolesti (3-8 dan) pretežno po „tipu I“ inflamacije - sa dominantnom eksudacijom, posredovano IL-1, IL-6, TNF. („mjerljivi“ znaci oluje mogu, ali ne moraju biti prisutni)
- Vazodilatacija, sa „bijegom“ tekućine u ekstracelularni prostor, pretežno u intersticij.
- Prema ranim istraživanjima, radovi iz aprila i maja 2020, u lokalnom inflamatornom miljeu dominira eksudacija, ali i značajna proteolitička **aktivnost „inducibilnih proteaza“**. Upravo ovi enzimi prave najveći problem u lokalnom upalnom odgovoru. (Tip I upale) – **IL-1, TNF, IL-6**
- Unutar nekoliko dana nastaje značajna proteoliza, pretežno intersticija, ali i alveolarnih zidova. Lokalno tkivo postaje sluzavo i želatinozno. Zidovi alveola se slepljuju pod pritiskom insufliiranog zraka (putem NIV-a, neinvazivne ventilacije), a još više invazivne ventilacije. (brojna su osporavanja mehaničke ventilacije, **važnost „malog Tidalovog volumena i visoke frekvence disanja**). **Viši PEEP.**
- **Terapija kisikom s visokim protokom – prvi izbor**
- **Naše KUSTVO – Pacijente na NIV-u periodično odmarati od zraka pod pritiskom (15 min svaka 2-3 sata), uz vježbe disanja, uz samostalno povišenje intrapulmonalnog tlaka – VALSALVA pokus (pokušaj borbe protiv učinka citokina i proteolize)**

Pathology and Pathogenesis of SARS-CoV-2 infection. Em Inf Dis, 2020, 26, Sep 2020

## IL-6 U COVID – 19

- Interleukin – 6 (IL-6) ( $P < 0.0001$ ), IL-8 ( $P < 0.0001$ ) i TNF- $\alpha$  ( $P < 0.0001$ ) značajno su povišeni u serumu bolesnika kod COVID-19 infekcije **u usporedbi sa zdravim dobrovoljcima.**
- Kod određivanja citokina još ne postoji standardizacija normalnih vrijednosti u općoj populaciji, nego se one prihvataju u analizam većih skupina u određenoj populaciji.
- IL-6, je sa najdinamičnijim promjenama koncentracije, u zavisnosti od aktivnosti upale, a slijedi ga IL-8, potom TNF- $\alpha$ .
- U relevantnoj literaturi stoji da najmanju dinamiku u promjeni koncentracije ima IL-1 $\beta$ . Donji limit za detekciju je 0,1 pg / ml.
- **Nije samo IL-6 povišen kod COVID-19 infekcije, ali je od najvećeg terapijskog interesa, stoga je medijski najviše eksponiran.**

## OSTALI INTERLEUKINI KOD covid – 19

- Većina pacijenata ima povišene citokine u krvi, ali je njihov porast neujednačen. Kod **Cytokines Release Syndrome (CRS)** povezanost u porastu citokina postoji.
- Kod COVID 19 infekcije **ne postoji korelacija u porastu pojedinih citokina**. Zaključeno je da su regulacijski mehanizmi, pa i genetska regulacija nejednaka za pojedine citokine.

# PATHOGENEZA COVID-19 PNEUMONIJE – različit predomnatan uticaj pojedinih citokina po fazama

- **FAZE COVID -19:**
  - **Akutna faza:**
    - Pretežno eksudativna forma tipe inflamacije (**IL-6, TNF**)
    - Deskvamacija pneumocita
  - **Subakutna faza:**
    - Formiranje hijalinih membrana.
    - Alveolarni edem,
    - Depoziti fibrina.
    - Hiperplazija pneumocyte type 2.
    - Alveolarni infiltrati, povećanje depozita
- Svaka od faza je stimulirana separatnim citokinom.
- **Hronična faza: (Nema svjetskog iskustava)**
- –Očekivano umnožavanje veziva. Putem – **TGF- $\beta$**
- *„organizirani“ oblik blesti je vrlo čest, čak u oko 87,5 , % slučajeva,*

# AKUTNE I HRONIČNE KOMPLIKACIJE KOD COVID-19 (značaj interleukina u post COVID periodu za nastanak sekvela)

- Najveće komplikacija COVID 19 su:
- Akutni respiratorni distress sindrom (ARDS).
- Prezentira se kao dispnea, akutna respiratorna insuficijencija, a možda i smrtni ishod.
- Kardiovaskularne sekvele, oštećenje miokarda, sinkopa, aritmije, kardiomiopatija s mlohavim srcem u konačnici.
- Akutno koštećenje bubrega, često zahtijeva dijalizni tretman.

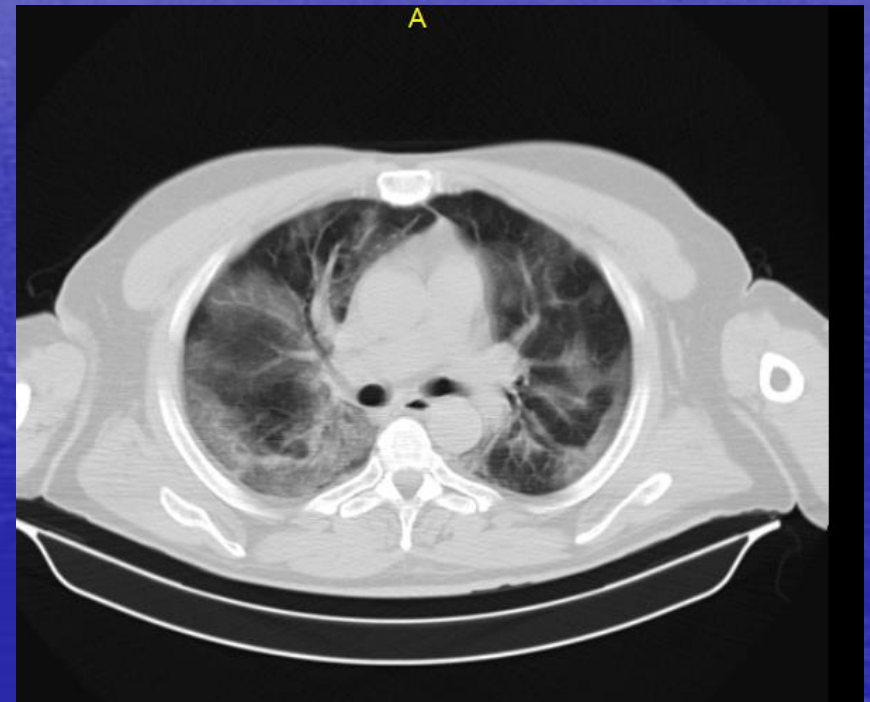
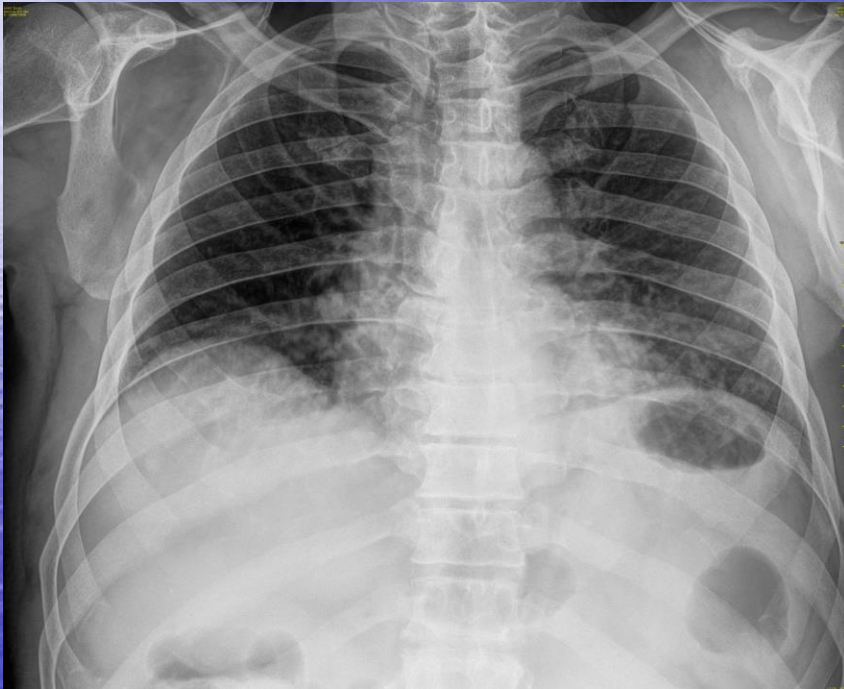## post-COVID sindrom

- **Hronične komplikacije na srcu s posljedičnom fibrozom. – sekundarna fibroza (dosta česta), emfizem nakon alveolarne destrukcije. (rijetko) , vaskularne komplikacije (često).**
- **Najveći značaj za post-COVID rezidue na plućima ima TGF- $\beta$**

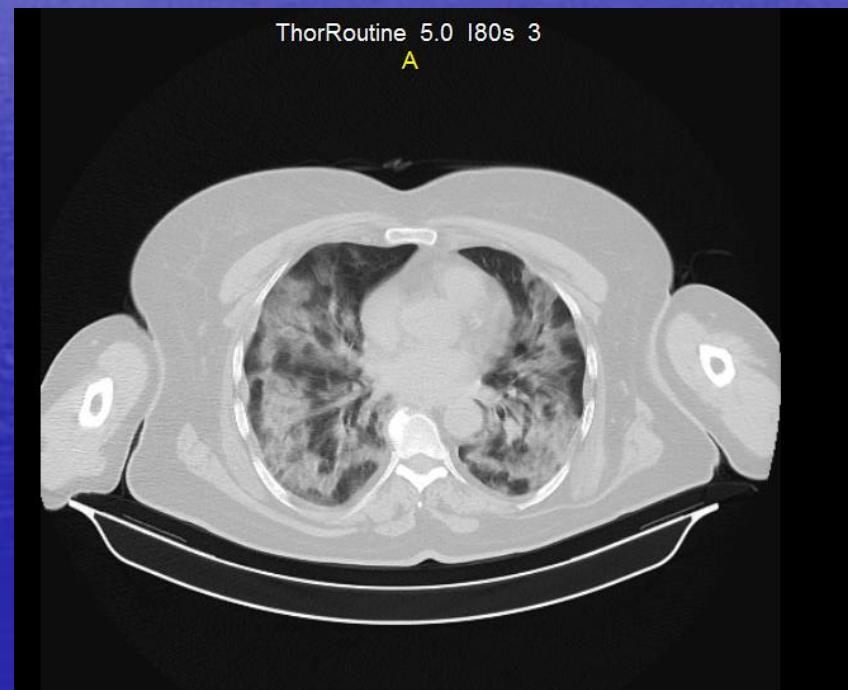
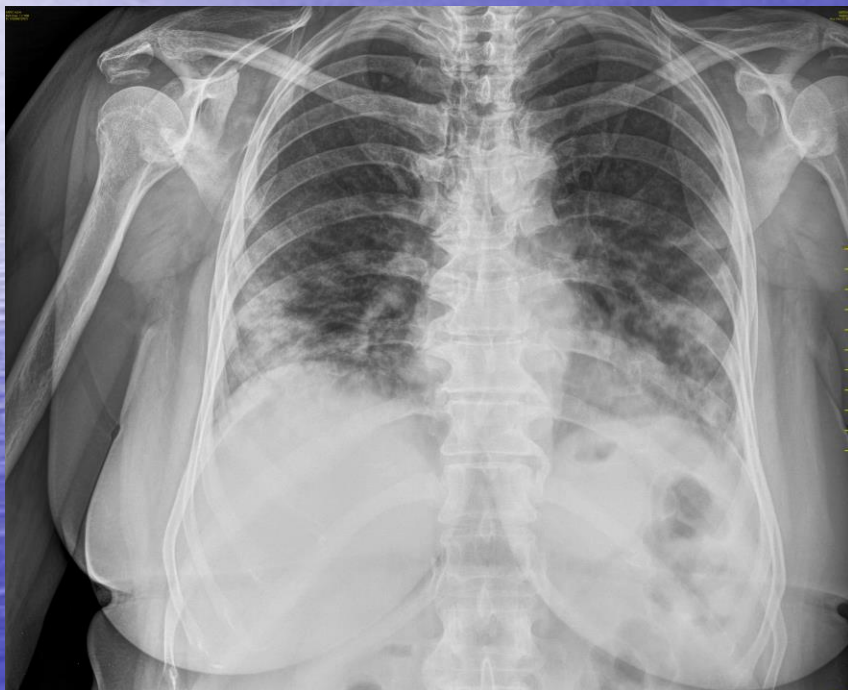# LOKALNI UPALNI SINDROM

- U ranoj fazi bolesti (3-8 dan) pretežno po „tipu I“ inflamacije - sa dominantnom eksudacijom, posrednovano IL-1, IL-6, TNF. Vazodilatacija, sa „bijegom“ tekućine u ekstracelularni prostor, pretežno u intersticij.
- Unutar nekoliko dana nastaje značajna proteoliza, pretežno intersticija, ali i alveolarnih zidova. Lokalno tkivo postaje sluzavo i želatinozno. Zidovi alveola se slepljuju pod pritiskom insufliiranog zraka (putem NIV-a, neinvazivne ventilacije), a još više invazivne ventilacije. (brojna su osporavanja mehaničke ventilacije).
- **Jedino je „visoko protočna“ terapija kisikom (engl. High Flow) dokazano djelotvorana i minimalno štetna**
- **NAŠE ISKUSTVO** – Pacijente na NIV-u periodično odmarati od zraka pod pritiskom (15 min svaka 2-3 sata)

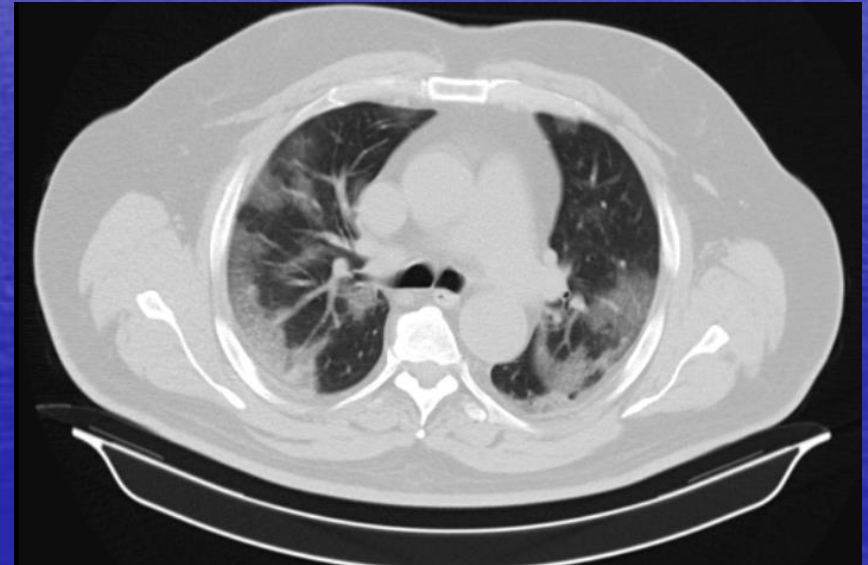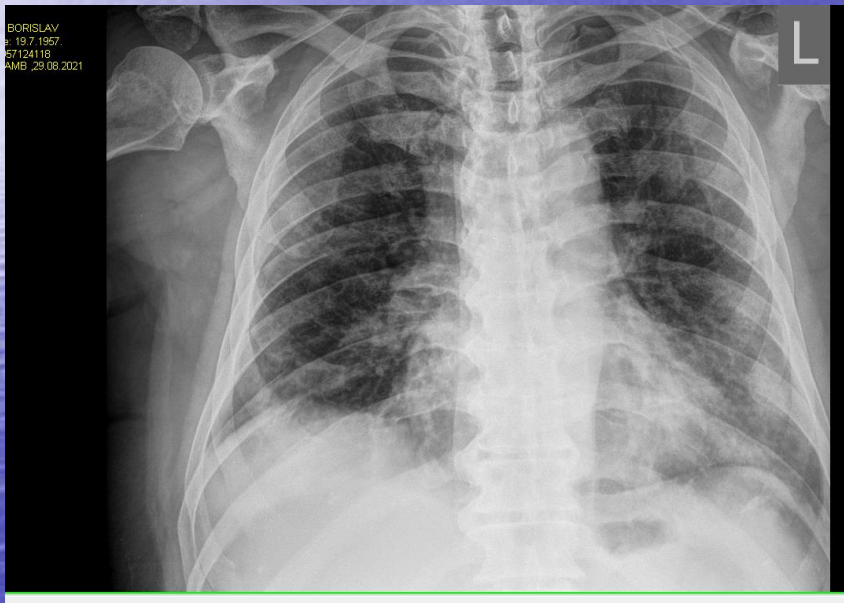
**Slučajevi iz vlastite prakse**  
**Ho.Se. 59 god. (IL-6, Tocilizumab)**  
**209 pg/ml 640 mg (Toc) 205,5 mg/ml 2500 mg/ml**



**Kr.Aj. 56. god. (IL-6, Tocilizumab)**  
**366,7 pg/ml 480 mg (Toc) 25,9 mg/ml 2,00 mg/ml**

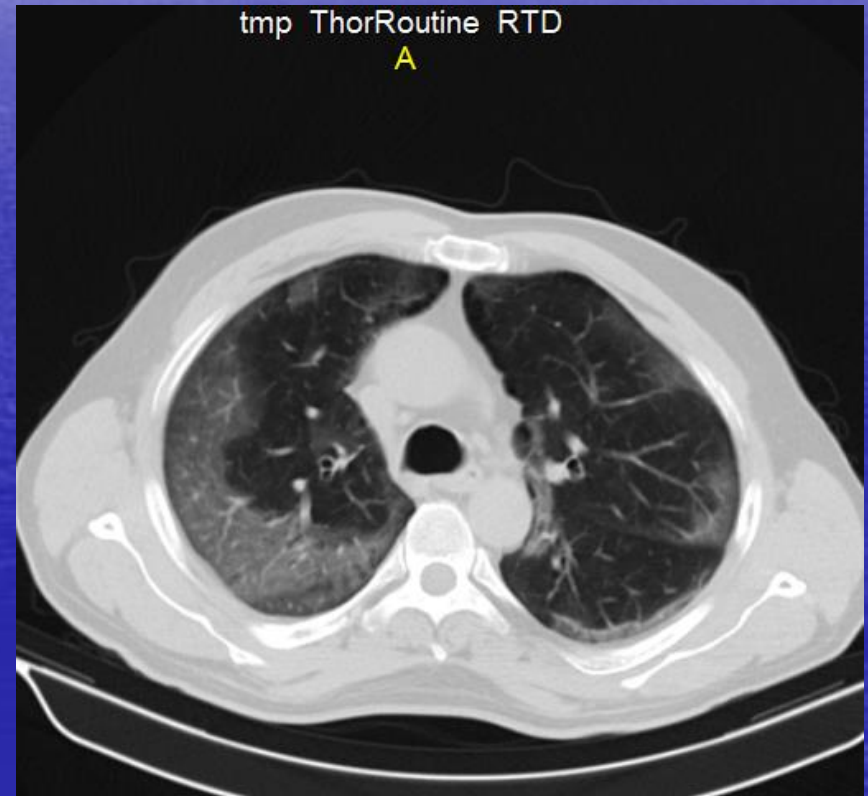
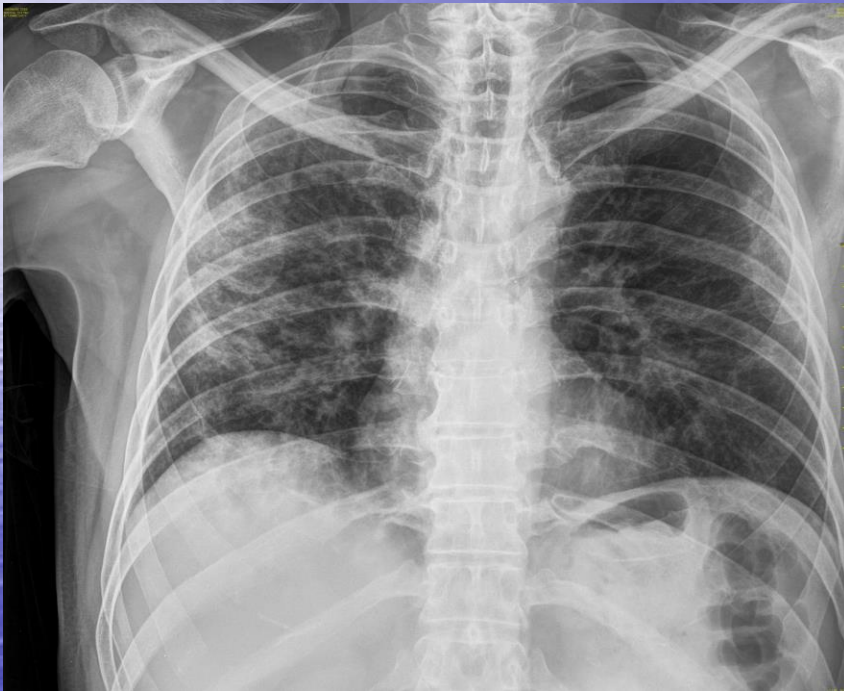


**Šu.Bo. 64 god. (IL-6, Tocilizumab)**  
**227,7 pg/ml 800 mg (Toc) 209 mg/ml 286,00 mg/ml**

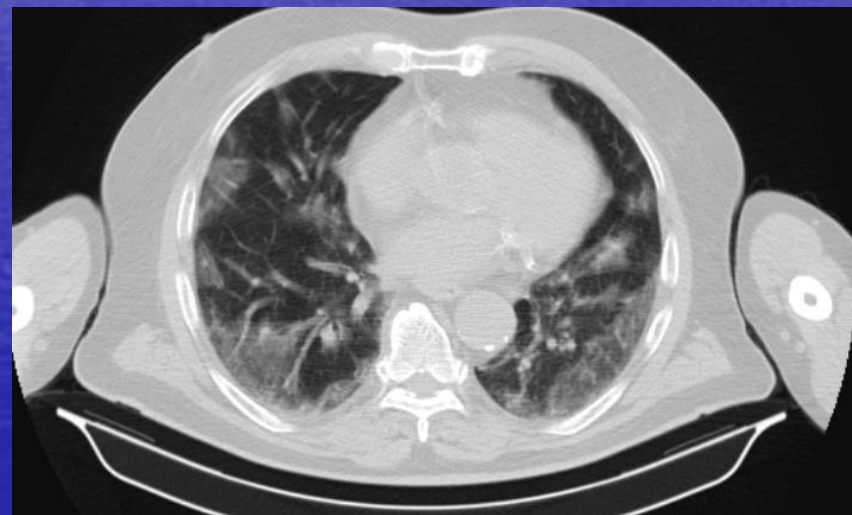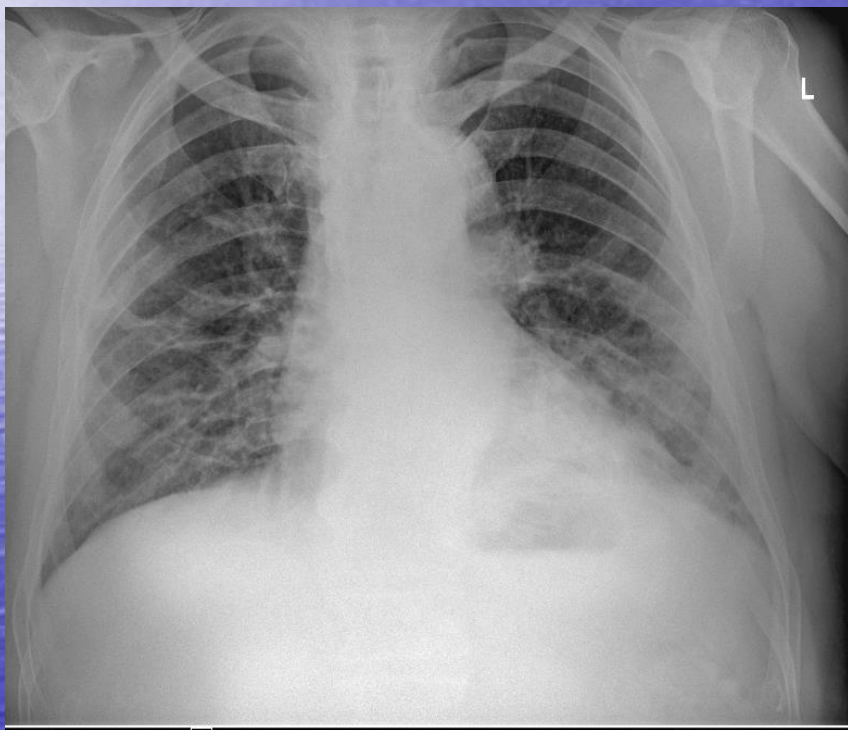


## Om.Es. (IL-6, Tocilizumab)

90,9 pg/ml 1.D 480 mg (Toc), 2. D.680 2500 mg/ml 1524,00 mg/ml

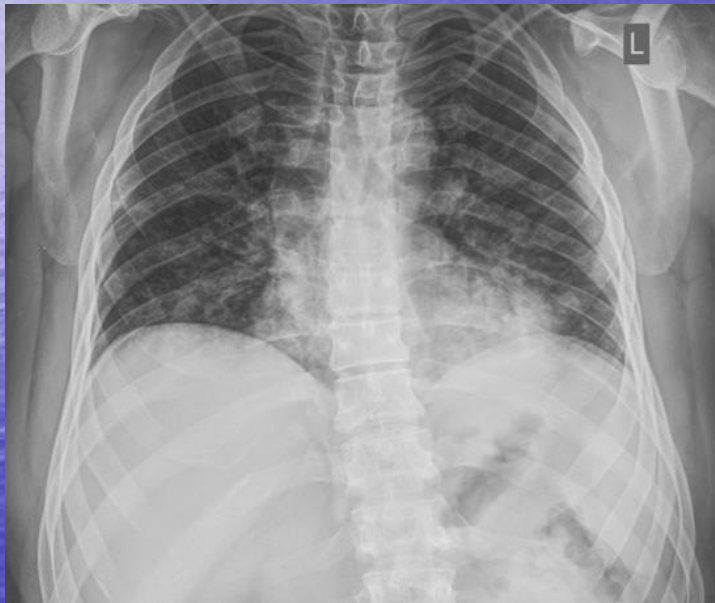


Ha.DŽ. 76 god. (IL-6, Tocilizumab)  
2,78 pg/ml 000 mg 2,01 mg/ml 10,62 pg/ml

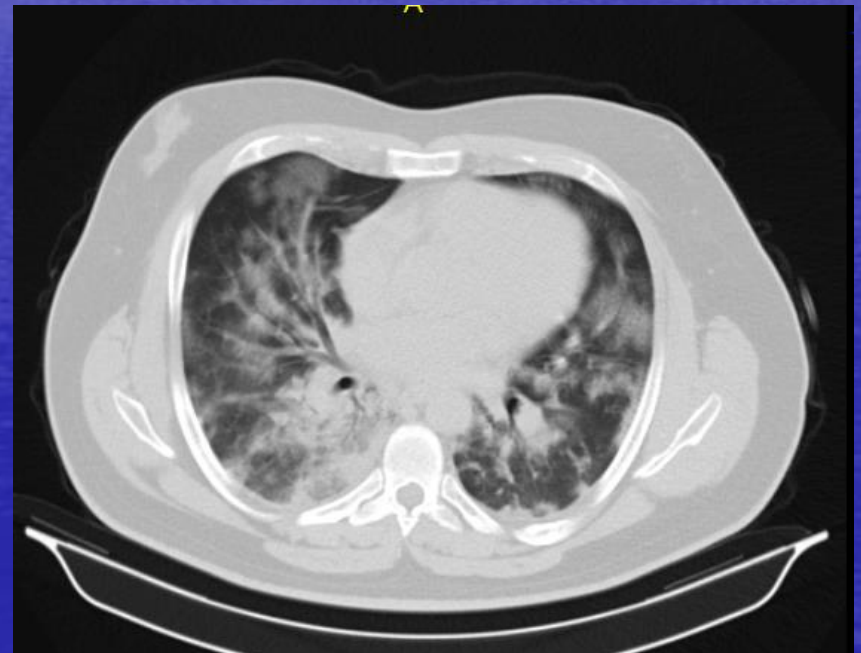


Lj. Mu. M, 48 GOD, – Tretiran sa **tocilizumab 800 mg**

**IL-6 356.49 ng/ml – prije**

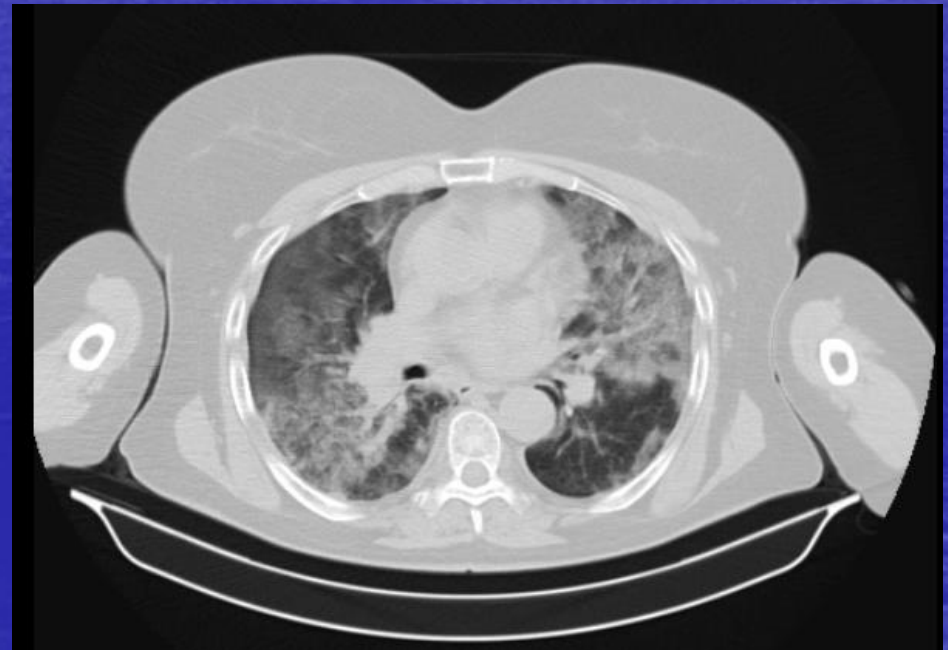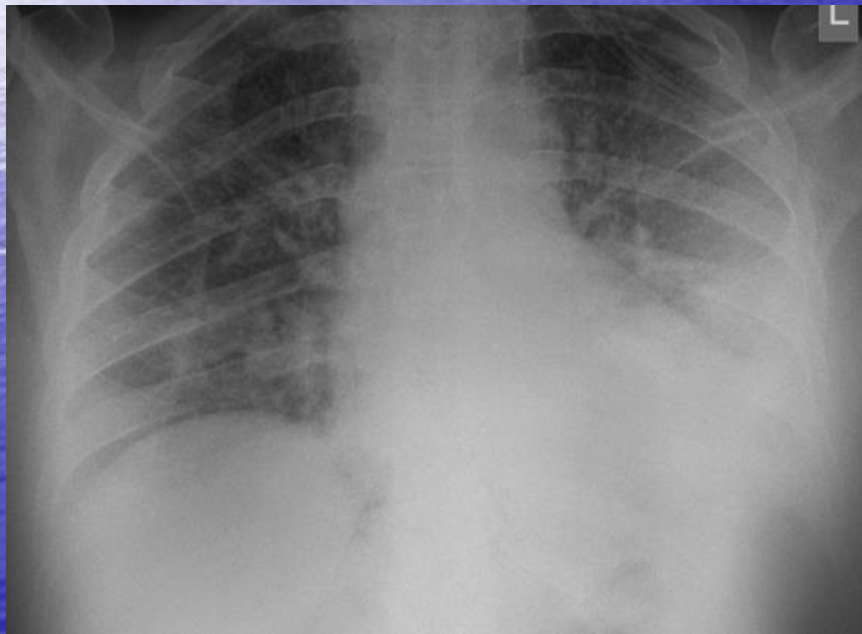


**IL-6 184.33 pg/ml – dan poslije**



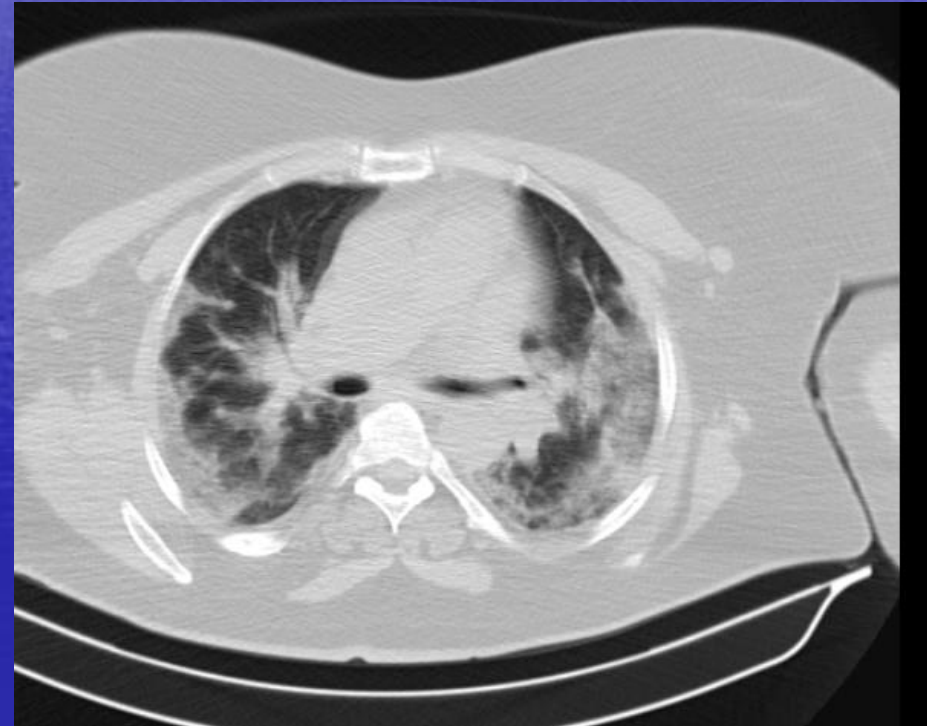
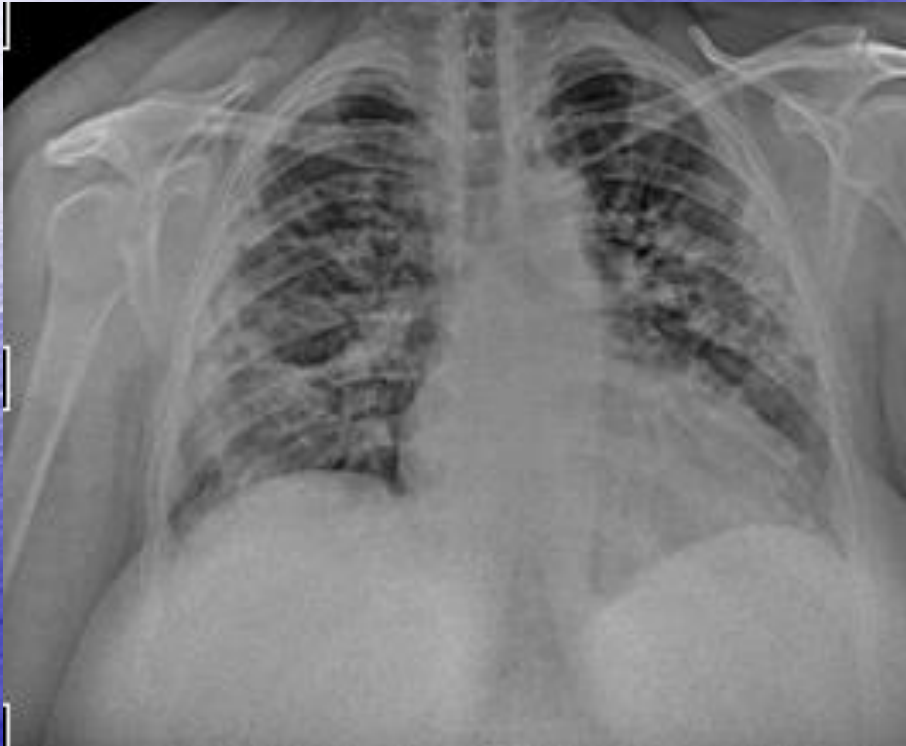Ku. Em. 61 god, F  
UpToDate, Walter-Cluwers Co. – Čekati pad pO<sub>2</sub>, da ili ne,

, IL-6 420.43 pg/ml



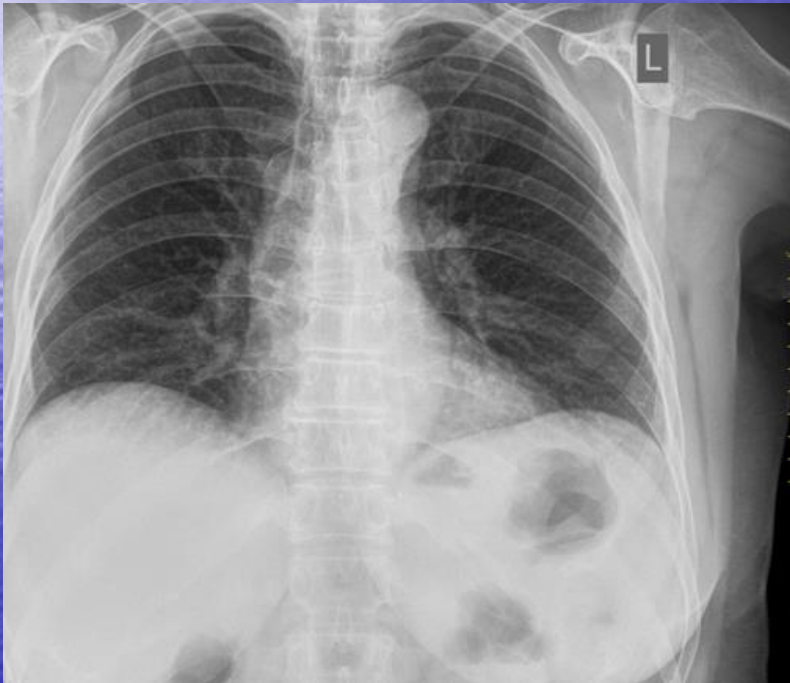
Pr. Va. 58 god, F, predominantno tip 2 upale kondenzacija parenhima. **Tocilizumab nije uključen, Tretirana Encorten-om.**

CT pluća, **IL-6 – 41.15 – 75.35 – 80.71 pg/ml.**

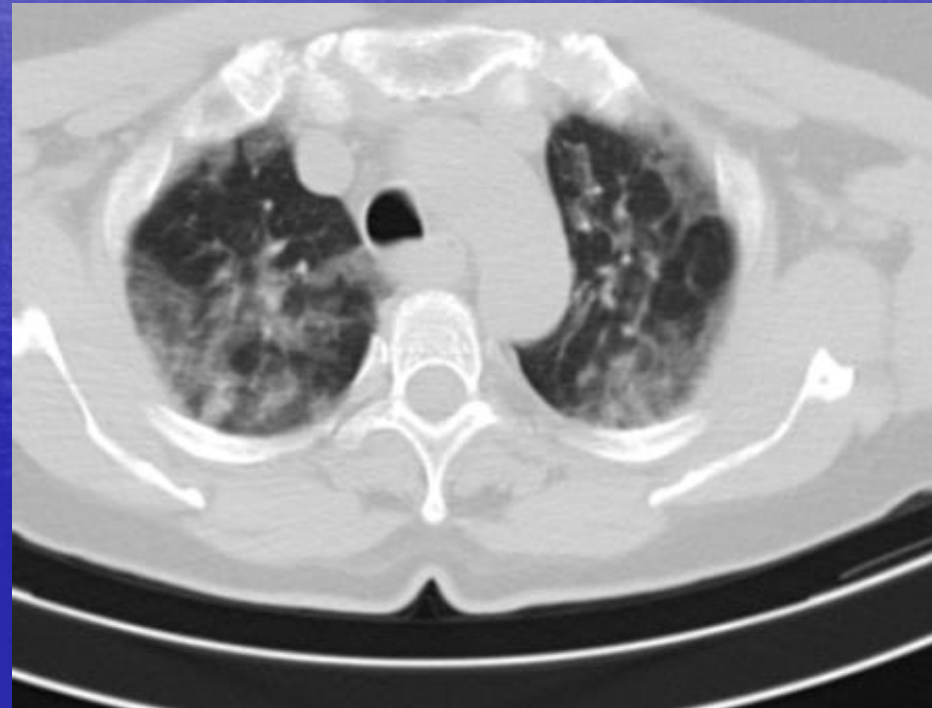

Mu.Es.42 F god tretirana s dvije doze **Tocilizumab 800 mg**, IL-6 nakon druge doze **IL-6 2222,56 pg/ml**

Chest x-ray



CT scan



# ZAKLJUČAK

- COVID – 19, iako je virusna upala pluća, u patofiziologiji i temeljnim postavkama bazične imunologije, ne ponaša se po tipu virusne – intersticijske pneumonije
- Pod djelovanjem citokina, nastaje značajna inflamacija, u početku po tipu 1. Proteoliza je možda još i veći patogenetski problem.
- Tretman „antagonistima citokina“ i ne daje željeni terapijski odgovor (monoklonska antitijela su usmjerena pretežno na receptore citokina)
- Kliničko iskustvo govori o porastu razine citokina nakon datog TOCILIZUMA-a. Prividno paradoksalno.
- Rana terapija s antagoistima TGF- $\beta$  mogla bi smanjiti sekvele, prije svega na hronični umor radi očuvanja funkcije alveolokapilarne membrane (DLco)

**HVALA NA PAŽNJI**